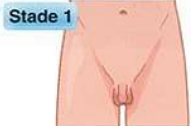

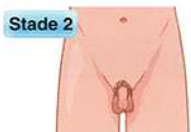COTATION DES STADES PUBERTAIRES SELON TANNER



Stade 1

Pas de pilosité

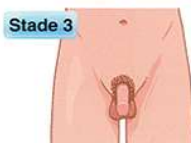Volume testiculaire (VT) < 4 ml
(20x10 mm)



Stade 2

Quelques poils droits
à la racine du pénis

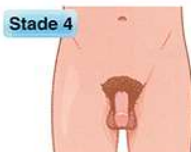VT entre 4 et 6 ml (30x15 mm)



Stade 3

Poils plus denses,
épais et bouclés

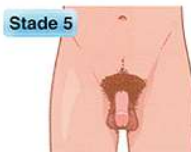VT entre 8 et 10 ml (35x20 mm)



Stade 4

Pilosité triangulaire fournie

VT entre 12 et 15 ml (40x25 mm)



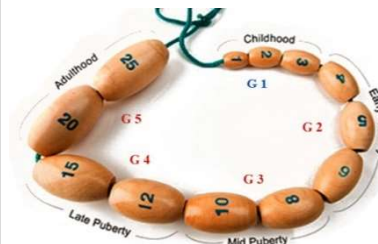
Stade 5

Extension à la ligne ombilico-pubienne
et à la racine des cuisses

VT ≥ 20 ml

Le développement des organes génitaux externes du garçon selon Tanner :

- G1 Testicules 1 à 3 ml
- G2 Augmentation du volume testiculaire de 4 à 6 ml
- G3 Continuation de l'accroissement testiculaire de 8 à 10 ml
Accroissement de la verge
- G4 Accroissement testiculaire de 12 à 15 ml et de la verge
- G5 Testis adulte de 20 à 25 ml



La pilosité pubienne selon Tanner

- P1 Absence de pilosité
- P2 Quelques poils longs sur le pubis et/ou le scrotum
- P3 Pilosité pubienne au dessus de la symphyse
- P4 Pilosité pubienne triangulaire
- P5 La pilosité s'étend à la racine de la cuisse et s'allonge vers l'ombilic

Etude
PROPEL

AFPEL

ASSOCIATION FRANCAISE DES PEDIATRES ENDOCRINOLOGUES LIBERAUX

www.afpel.fr

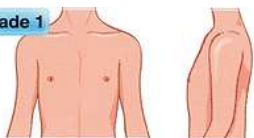


↑
AFPEL
ASSOCIATION FRANCAISE DES
PEDIATRES ENDOCRINOLOGUES LIBERAUX

COTATION DES STADES PUBERTAIRES SELON TANNER



Stade 1

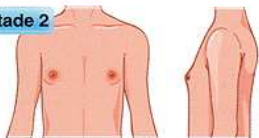


Stade infantile



Pas de pilosité

Stade 2

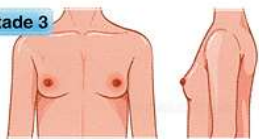


Bourgeon mammaire, soulèvement et augmentation du diamètre de l'aréole



Quelques poils droits au niveau des grandes lèvres

Stade 3

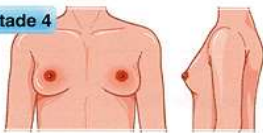


Augmentation de la saillie du sein et de l'aréole, pigmentation de l'aréole



Poils plus denses, épais et bouclés

Stade 4

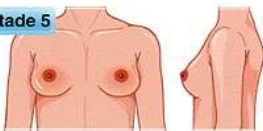


Saillie de l'aréole en avant du mamelon



Pilosité triangulaire fournie

Stade 5



Aspect adulte, disparition de la saillie de l'aréole



Extension à la partie interne des cuisses

Le développement mammaire selon Tanner

- S1 Absence de développement mammaire
- S2 Petit bourgeon mammaire
- S3 Saillie bien visible
- S4 Développement maximum du sein. Saillie de l'aréole et du mamelon sur la glande
- S5 Aspect adulte. Disparition de la saillie de l'aréole

La pilosité pubienne selon Tanner

- P1 Absence de pilosité
- P2 Quelques poils longs sur les grandes lèvres
- P3 Pilosité pubienne au dessus de la symphyse
- P4 Pilosité pubienne triangulaire
- P5 La pilosité s'étend à la racine de la cuisse

Etude
PROPEL

AFPEL

ASSOCIATION FRANCAISE DES PEDIATRES ENDOCRINOLOGUES LIBERAUX

www.afpel.fr



↑
AFPEL
ASSOCIATION FRANCAISE DES
PEDIATRES ENDOCRINOLOGUES LIBERAUX